地域医療センター地域医療連携通信

にじ

Kochi Health Sciences Center

第21回 内科症例報告会 .. P2〜6

維持透析中の肺大細胞神経内分泌癌に対してペムブロリズマブが奏功した一例 ・・・ P2
術前術後にFMGで評価したインスリノーマの一例 ・・・・・・・・・・・・・・・・・ P3
腹水貯留で紹介となった悪性腹膜中皮腫の一例 ・・・・・・・・・・・・・・・・・・ P4
重症虚血性心疾患に非閉塞性腸管虚血症(NOMI)を併発した80代女性 ・・・・・・・・ P5
関節リウマチにてメソトレキセート(MTX)内服中に、発熱、全身倦怠感が持続した69歳男性 ・・ P6
第60回 学会出張報告 整形外科 多田 圭太郎・・・・・・・・・・・・・・・・・・・ P7
高知医療センター イベント情報 ・・・・・・・・・・・・・・・・・・・・・・・・ P8

10
OCTOBER 2018 Vol.156

8月18日(土) 当院1階ふれあいロビーにて、サマーコンサートが開催されました(ソプラノ：岡本 光世さん／ピアノ：チャバ グリューンフェルダーさん)

高知医療センターの理念　　ー 医療の主人公は患者さん ー

誌上再録

第21回 内科症例報告会

今回、平成30年7月26日(木)19時より、高知医療センターくろしおホールにて、内科症例報告会が開催されました。今回から私が担当させていただくこととなり、報告会を恙なく進行させることができるかどうか心配でしたが、皆さまのご協力があり何とか無事終了することができました。

さて、今回は5症例の発表でしたが、非常に稀な疾患や見逃してはいけない併発疾患など、いずれも興味深い症例であり、今後の診療に少しでもお役に立ったのではないかと考えております。

個々の症例をご紹介いただいた先生方と、このように一緒に考えていくことは非常に有意義であり、今後もこの取り組みを頑張って続けてまいりますので、何とぞよろしくお願いいたします。

高知医療センター 医療局長　山本 克人

維持透析中の肺大細胞神経内分泌癌に対してペムブロリズマブが奏功した一例

呼吸器内科　公家 誠志

はじめに,血液透析中の慢性腎不全患者では,肺癌,腎癌,甲状腺癌などの悪性腫瘍の発生頻度が高くなることが報告されている.しかし,透析時における体内での薬物代謝および動態が個々の抗癌剤により異なり,患者背景も多様であることから標準的な治療は確立されていない.今回、血液透析中の慢性腎不全患者に発症した肺大細胞神経内分泌癌(large cell neuroendocrine carcinoma:LCNEC)に対してペムブロリズマブを投与し,奏功が得られたので報告する.

症例は55歳男性で,胸部CTで左下葉の腫瘤陰影あり.精査目的に20XX年1月31日に当院へ紹介となる.2月9日に気管支鏡検査で肺小細胞癌を疑い,有意な縦隔リンパ節腫大なく3月17日左下葉切除を施行.切除検体の病理検査でLCNECと診断となった.20XX年5月10日より術後化学療法目的としてカルボプラチン+エトポシドを4コース施行後再燃.20XX年12月6日ペムブロリズマブ導入目的に入院となる.

LCNECの腫瘍マーカーのCEAの経過は,術後化学療法施行後も経時的に増加しており,入院時にはCEA:459ng/mlときわめて高値であった.胸部CTでは,肺野に明らかな病変は見当たらないが,縦隔リンパ節の増大を認めたため,再発との判断になった.腫瘍細胞遺伝子検査ではPD-L1 TPS:30%と陽性であった.

肺癌診療ガイドラインより2次治療以降でPS0～2でPD-L1≧1%では,PD-1阻害剤の適応があるとのことでペムブロリズマブを投与する方針となった.20XX年12月からXX+1年の3月までで6コース施行した.5コース施行後の胸部CTでは,縦隔リンパ節の縮小を認めた.また、CEAも経時的に低下しており,6コース施行後にはCEA:6.3ng/mlまで低下がみられた.これらの所見より,ペムブロリズマブが奏功したとの判断となった.

LCNECは,全肺癌の3～5%の頻度でみられる.喫煙と関連があり,末梢発生例が多く予後不良である.病理でクロモグラニンA,シナプトフィジン,N-CAM(CD56)のいずれか1つが陽性になることが診断基準となる.早期例では外科的切除,Ⅲ期ではエトポシドとシスプラチンを用いた化学放射線療法を行い,Ⅳ期ではプラチナ製剤とエトポシドを用いて化学療法を行う.

ドセタキセル,アムルビシン,ゲフィチニブ,カルボプラチン+エトポシド,カルボプラチン+パクリタキセルを投与した症例は報告されているが,いまだ透析患者に発症した肺癌に対する標準的な治療法は確立されていない.一般的に,腎障害があっても分子標的薬と免疫チェックポイント阻害薬は用量調節は必要ないと言われている.今回,維持透析中に再発したLCNECに対してペムブロリズマブを投与し、部分奏功が得られた.維持透析中に発症した肺癌でPD-L1陽性であれば,ペムブロリズマブの投与を考慮してもよいかと考える.

術前術後にFGMで評価したインスリノーマの一例

糖尿病・内分泌内科　谷田 美都理

【症例】79歳男性　【主訴】ろれつが回らない

【現病歴】

1年前から,朝起きると身体に力が入らず起き上がれないことが数回あり,その度にジュースを飲み改善していた.201X年11月午前4時30分、妻と会話をしている時に突然ろれつが回らなくなり,妻が救急要請をした.救急隊接触時はJCS100,血糖値51mg/dlだった.静脈路確保後にブドウ糖を投与したところ,血糖値151mg/dl,JCS0となった.午前6時20分,当院到着時は自覚症状はなかった.

【既往歴】

胃潰瘍,イレウス,前立腺肥大症,脳梗塞

【家族歴】

次女：1型糖尿病

【身体所見】

身長 164.5cm,体重 63.1kg,BMI 23.3kg/m2,JCS 0,
血圧 171/84mmHg,脈拍 88回/分,
呼吸回数 18回/分,体温 36.1℃
頭頸部：甲状腺腫大なし
胸腹部：特記事項なし
四肢：浮腫なし,冷感湿潤なし

【血液検査】

血糖 58mg/dl,HbA1c 5.1%,インスリン抗体陰性,TSH 0.92μIU/ml,FT4 1.18ng/dl,IRI 11.9μIU/ml,CPR 5.21ng/ml,GH 0.11ng/ml,IGF-1 100ng/ml,ACTH 19.2pg/ml,コルチゾール 23.4μg/dl,プロラクチン 13.6ng/ml,LH 15.6mIU/ml,FSH 20.2mIU/ml,テストステロン 10.5pg/ml,intact PTH 22pg/ml,アドレナリン 45pg/ml,ノルアドレナリン 299pg/ml,ドーパミン 16pg/ml,レニン 1.3ng/ml/hr,アルドステロン 52.3pg/ml,ガストリン 520pg/ml

【臨床経過】

低血糖症の特徴的所見としてWhippleの3徴があり,本症例では救急隊接触時の血糖値51mg/dl,来院時の血糖値58mg/dlと,50mg/dl以下という基準を満たさないものの,総合的に低血糖症と判断した.低血糖症の誘因としてアルコール多飲,薬剤性,敗血症,副腎皮質機能低下症,インスリノーマなどの腫瘍,インスリン自己免疫症候群,反応性低血糖があるが,各種精査の上,空腹時の低血糖とその際にインスリン分泌低下がみられない経過からインスリノーマの可能性を考えた.インスリノーマの存在診断としてグルカゴン負荷試験を行った.グルカゴン静注後血糖は徐々に上昇し,インスリン最高値が10分後と遅延かつ498μIU/mlと著明高値であり,その後も高値が持続していることからインスリノーマが疑われた.次に絶食試験を行った.絶食開始し約24時間後に血糖値42mg/dlと低血糖を認め終了した.終了時のインスリン19.3μIU/ml,血糖値42mg/dlとFajans,Gruntの基準を満たした.また,C-ペプチド3.68ng/ml,β-hydroxybutyrate392μmol/L,グルカゴン静注後の血糖上昇29mg/dlとServiceの絶食試験の解釈によるインスリノーマの基準を満たしたことから,インスリノーマと診断した.

続いて行った局在診断では,腹部超音波,腹部CTで膵臓に腫瘤は認めず,MRIで膵尾部にT1WIで低信号,T2WIで淡い高信号,DWIで拡散低下を認めた.選択的動脈内カルシウム注入試験で脾動脈に2倍以上のインスリン値上昇を認め,腫瘍栄養動脈と確定した.インスリノーマの患者では,多発性内分泌腫瘍症(MEN)1型の除外をする必要がある.本症例では家族歴はなく,副甲状腺と下垂体に腫瘤,ホルモン上昇を認めなかった.上部内視鏡検査で胃体部に高分化管状腺癌,両側副腎に腺腫を認めたが,内分泌疾患の合併はなく,MEN1の診断に至らなかった.脾臓温存膵体尾部切除術,胃全摘術を行い,免疫染色でchromograninA陰性,CD56,synaptophysin,insulin陽性でインスリノーマと診断した.

また今回,術前術後にFlush Glucose Monitoring(FGM)を使用した.FGMとは,腕に装着したセンサーをReaderでスキャンすることで間質液中のグルコース濃度を瞬時に読み取る機械である.術前は主に夜間～朝にかけてグルコース濃度70mg/dl以下に低下していたが,術後は低下しなくなった.

【考察】

インスリノーマについて,腫瘍サイズは80%が2cm未満と小さく,画像検査のみで局在診断することは困難である.感度は腹部超音波65%,CT80%,MRI70%であり,選択的動脈内カルシウム注入試験と組み合わせることで正確な評価が可能となる.本症例では,腹部超音波,CTでは発見できず,MRIで発見された一例であった.今回,術前術後にFGMで血糖を評価し有用であったインスリノーマを経験した.FGMは正常血糖時や高血糖時に比べ,低血糖時には信頼性が低下することが報告されているが,夜間低血糖の診断や無自覚性低血糖の観察に有用であると考えられた.

腹水貯留で紹介となった悪性腹膜中皮腫の一例

消化器内科　平川 雅海

【症例】
40歳代　男性

【主訴】
腹水貯留，腹部膨満感

【現病歴】
生来健康な方．20XX年11月に健康診断で白血球上昇を指摘されたが精査・加療は行なってなかった．翌年4月に健康診断の事が気になり近医を受診したところ，腹水貯留を指摘されたため，A病院に紹介となった．腹部CT，大腸内視鏡検査から大腸憩室炎の診断となり，抗生剤加療となった．しかし翌月の再診で炎症反応の増悪，腹部CT検査で腹水の増悪を認め，癌性腹膜炎が疑われたため当院紹介となった．

【既往歴】
特記事項なし

【家族歴】
父親が肺癌

【嗜好歴】
ビール1-2本/日

【職業】
銀行員

【臨床経過】
身体所見では腹水貯留による腹部膨満を認めたが，その他に特記すべき所見はなかった．入院時血液検査ではCRP 21.82 mg/dl，WBC 11250/μL，PLT 88.0万/μLと炎症反応と血小板の上昇を認め，腫瘍マーカーはCYFRAとCA125でそれぞれ14 ng/ml、68.4 U/mlと上昇を認めた．腹部エコーでは左側腹腔内に高エコーの結節集簇を認め，造影CTでは腹水貯留，腹膜の肥厚，腹膜や大網にびまん性に広がる結節腫瘤を認めた．明らかな原発と思われる悪性所見はなく，また上部消化管内視鏡，大腸内視鏡でも明らかな悪性所見は認めなかった．癌性腹膜炎，結核性腹膜炎，腹膜中皮腫などを疑い腹水穿刺を実施したところ，ヒアルロン酸の異常高値を認め，細胞診ではclass V，免疫染色にて膜性中皮腫が疑われた．超音波ガイド下による大網針生検を実施し，HE染色では大小不同の類円形核，明瞭な核小体，淡好酸性胞体を有する腫瘍細胞がシート状，索状，管状構造を呈して浸潤性に増殖している所見を認め，免疫染色ではCK5/6，calretinin，WT1，D2-40，vimentin，thrombomodulinに陽性，desmin，TTF-1，p40，Ber-EP4に陰性の結果となった．悪性中皮腫の診断として少なくとも陽性マーカー 2種陽性であること，陰性マーカー 2種が陰性であることが推奨されており，免疫染色の結果からびまん型上皮型膜性中皮腫の診断となった．現在確立した治療法はなく，胸膜中皮腫に準ずる化学療法が推奨されており，本人・ご家族と相談した結果PEM+CDDPによる治療を開始する方針となった．

【考察】
悪性中皮腫は漿膜の中皮細胞から発生する極めてまれな疾患である．発生部位は胸膜が80-90%，腹膜が10-20%であり，稀に心膜や精巣鞘膜からの報告もある．発症率は年間0.1例/10万人と極めて低く，男女比は2~3:1と言われている．原因因子としてアスベスト暴露が明らかにされており，80%以上の症例でアスベスト暴露が原因と言われている．年間死亡数は増加傾向で，過去20年間で約2倍に，2030年にはピークを迎えると考えられている．予後は5年生存率が5%未満と発症部位に関わらず極めて不良な疾患である．
本症例では明らかなアスベスト暴露が指摘されなかった悪性腹膜中皮腫の一例を経験した．稀な疾患だが，増加傾向にある疾患であり，今後さらに増加することを考えると原因不明の腹水貯留の鑑別疾患として考慮する必要があると考える．また，腹水検査だけでは確定診断が困難となる場合があるため，できるだけ生検による組織診断が重要であると考える．

重症虚血性心疾患に非閉塞性腸管虚血症（NOMI）を併発した80代女性

循環器内科　山地 達也

【主訴】呼吸困難感

【現病歴】
2018/01/Xに呼吸困難感を自覚．翌日前医受診し右下肺の肺炎疑いでセフトリアキソンナトリウム2g/日を開始．改善なく翌々日に当院紹介となる．

【既往歴】肝臓癌 術後，糖尿病

【家族歴】特記事項なし

【嗜好歴】アルコールなし，喫煙なし

【内服薬】インスリングラルギン 夕食前8単位，センノシド12mg/日．

【現 症】身長142㎝，体重42.7㎏，BMI21.2，血圧102/65㎜Hg，脈拍93回 整，体温37.1℃，呼吸数16回/分，SpO2 98%（鼻カニューレ2L），意識清明，眼瞼結膜貧血なし，眼球結膜黄染なし，
頸静脈怒張軽度，心音 整，心尖部に最強点を持つLevineⅢ/Ⅵ度の汎収縮期心雑音を聴取．両下肺coarse crackle，腹部正中に手術痕あり，腹部平坦，軟，腸雑音聴取，亢進・減弱なし，
圧痛なし，下腿に軽度の圧痕性浮腫を認める，明らかな神経学的異常所見なし．

【採血・尿検査】白血球数6890/μ，赤血球数299×1万/μ，ヘモグロビン9.8g/dl，血小板数15.5×1万/μ，AST（GOT）26IU/L，ALT（GPT）16IU/L，ALP 214IU/L，γ-GTP23IU/L，LDH204IU/L，T-Bil1.1mg/dl，総蛋白6.9g/dl，Alb3.5g/dl，CPK78IU/L，CPK-MB13IU/L，CRP5.91mg/dl，尿素窒素20.5mg/dl，クレアチニン1.27mg/dl，血糖203mg/dl，HbA1c（NGSP）7.6%，BNP2635.3pg/ml，D-ダイマー 1.7μg/ml，ナトリウム133mEq/L，カリウム3.3mEq/L，クロール89mEq/L，尿混濁+，尿糖-，ビリルビン-，ケトン体-，尿潜血-，尿pH5.5，尿蛋白-，尿白血球+，尿亜硝酸塩-．

【12誘導心電図】90bpm，正常洞調律，Ⅱ/Ⅲ/aVf T波の平低化，V4-6 ST低下．

【胸部レントゲン】
心胸郭比58%，うっ血像あり，右胸水貯留あり．

【経胸壁心臓超音波】左房径45.9mm，左室駆出率25.1%，重症僧帽弁閉鎖不全症，びまん性左室収縮能低下（下壁・前壁中隔 に壁運動異常あり）．

【経過】
感染を契機にうっ血性心不全が増悪したと考え，抗生剤・hANP・利尿剤内服で加療を開始．第5病日，夜間看護師の巡回中，意識レベル低下を発見．血圧 80/-㎜Hg，脈拍80回 整，呼吸数20回/分，SpO2100%（鼻カニューレ2L）．急変時の12誘導心電図は2段脈でV4-6 ST低下，胸部レントゲンでは心胸郭比は60%，うっ血像と両側胸水を認めた．虚血性心疾患が強く疑われた．緊急カテーテルの準備中に左室内血栓による脳梗塞否定のためCTを施行．有意な所見は得られず，PCPSを挿入後，緊急カテーテル施行．重症3枝病変であり，左前下行枝にPCIを施行（#7 Xience Alpine 2.5*33mm +2.5*12mm）．第10病日に抜管し，第15病日にCCUを退室した．第21病日に左室収縮能は25.1%から37%にまで収縮能回復した．会話ができるまでに回復し，ギャッジアップ30度で嚥下ペースト食全量摂取可能となった．第29病日早朝に突然吐血した．血圧も急激に低下（66/35mmHg）し，消化管出血疑いで緊急内視鏡施行．広範囲な腸管壊死が疑われた．その後輸血を行いながら造影CT施行．非閉塞性腸管虚血症（NOMI:nonocclusive mesenteric ischemia）と診断した．家族に経緯を説明し，保存的加療の方針となり，同日家族に見守られながら永眠された．

【考察】
今回，重症虚血性心疾患にNOMIを合併し，救命困難であった一症例を経験した．NOMIは心拍出量の低下や循環血漿量の減少に，様々な誘因が加わり，腸間膜血管が攣縮し，腸管組織の低酸素状態が起こり，腸管虚血に陥ると考えられている．腸管壊死を起こすと死亡率は52-66%と上昇し，門脈ガス血症を合併すると75%以上に上昇する．本症例でも腸管壊死・門脈ガス血症を認めていた．症状が明らかになったときにはすでに腸管が壊死に陥り，救命困難なことが多いため，本症例のように，PCPSやIABPを使用するような重症虚血性心疾患の場合には常にNOMIの合併を念頭に置く必要があると再認識した症例であった．

関節リウマチにてメソトレキセート(MTX)内服中に、発熱、全身倦怠感が持続した69歳男性

総合診療科　江端 千尋

【主訴】
発熱，全身倦怠感，食欲不振，体重減少

【現病歴】
20XX年3月下旬より発熱，全身倦怠感が出現し，A病院受診され抗菌薬処方された．症状改善なく，B病院を受診され右胸膜疾患疑いで入院加療となり，抗菌薬（CTRX→PIPC/TAZ）加療後も改善せず，CRP上昇，肝機能障害が出現した．腹部超音波にて転移性多発肝腫瘍，上部消化管内視鏡にて多発する胃粘膜下腫瘍を指摘され，前医入院第7病日に精査加療目的にて当科紹介となった．経過中，体重減少（-5kg/1ヶ月），盗汗，発熱（38℃以上）を認めた．

【既往歴】
関節リウマチ（診断後よりMTXを約4年間内服中），胆嚢摘出術

【身体所見】
身長 170.0 cm，体重 51.6 kg，PS 3，GCS15点
表在リンパ節（頸部，腋窩，大腿部）腫脹なし，四肢浮腫や皮疹なし

【血液検査】

CRP	19.63mg/dL	AST	61 IU/L
ALT	68 IU/L	LDH	2189 IU/L
ALP	379 IU/L	γ-GTP	135 IU/L
PT-INR	1.25	APTT	23.7 sec
フィブリノゲン	386 g/dL	FDP	0.3μg/mL
Dダイマー	29.2 g/mL	フェリチン	4060 ng/mL
RF	2444 IU/mL	抗CCP抗体	4.6 IU/mL
MMP3	75.5 ng/mL	S-IL2R	1920 IU/mL

【画像検査】
造影CT：胸膜腫瘍，多発肝腫瘍あり．
上部消化管内視鏡：胃粘膜下腫瘍あり．

【胃・肝臓腫瘍生検】
びまん性大細胞型B細胞リンパ腫DLBCL（GCB type）

【診断】
びまん性大細胞型B細胞リンパ腫DLBCL（GCB type）（MTX-LPD s/o）
臨床病期ⅣB期（骨髄・胸膜・胃・肝浸潤）
・IPIスコア：5点（年齢，LDH，節外病変，臨床病期，PS）→high risk

【治療方針】
本例は初診時DIC状態でもあり，MTX休薬のみでは病勢コントロールが厳しいと判断したため，R-CHOP療法を併用した．

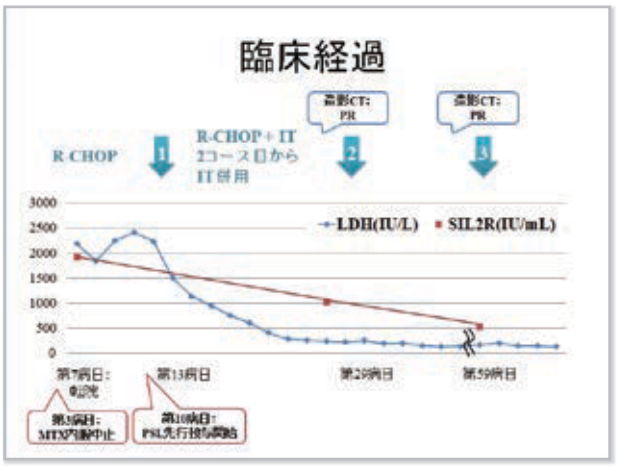

【考察】
MTX関連リンパ増殖性疾患（MTX-LPD）とは，MTX投与中の患者に発生するリンパ増殖性疾患である．治療の第一選択はMTX投与を中止し，2-4週間の経過観察を行うことである．MTX中止のみで寛解に至らなければ，組織型に応じた化学療法を行うとされている．本症例では，MTX-LPDとしては組織学的には非典型例（典型例ではnon GCB，EBER陽性）ではあるが，節外病変が多くMTX-LPDの可能性が否定できないと考えられた．MTX-LPDはMTX休薬のみで腫瘍消失した場合に確定診断できる．今回は11日間のMTX休薬を行ったが，LDH上昇，DIC進行，熱型増悪を認めたため，MTX休薬のみでは病勢コントロール困難と判断し，R-CHOP療法を併用した．今後は通常のDLBCLに準じてR-CHOP6-8コースを併用していく予定である．



第60回：医療センター職員による学会出張報告

第34回 CSRS（頚椎外科学会）ヨーロッパ部門会議　in リスボン ポルトガル

2018.5.9~11　　整形外科　多田 圭太郎

私は、高知医療センターで働かせていただき、今年で4年目になります。

いきなり話は逸れますが、以前私は上司から、「医者は技術者かつ科学者でなければならない。」と言われました。それは、現在行われている医療が、現在は正しいものであっても、近い未来には、古くもしくは間違ったものとなってしまう可能性があり、そのため、日々、医療を行いつつ、その結果を発表し、正しいことや間違っていることを理論的に証明し続けることが大切だと教わりました。その言葉は、当時の私には衝撃的でした。極端に言うと、技術を身につければ一生食べていける、一度学んだことをずっと続けていくことで、現状が維持されるものと思っていました。

医療関係者だけでなく、自分の研究や実践をまとめ上げ、発表する場が、学会です。そこで新しい情報を手に入れることが、非常に面白く、楽しく感じています。

学会会場

この度、整形外科部長の時岡先生と共に、ポルトガルの首都である、リスボンで頚椎外科ヨーロッパ部門の学会に参加させていただきました。高知龍馬空港から羽田空港へ、そこからロンドン、ヒースロー空港で乗り換え、リスボン空港へと長旅でした。

ポルトガル。こんな機会がなければ、なかなか行かない国ですが、安土桃山から江戸時代初期に日本と貿易があり、今でもリスボンの国立古美術館に日本で描かれた狩野派の南蛮屏風が展示されています。結びつきが強い上、食文化も米と魚を食べることが多く、それが、お世辞ではなく本当に美味しいのです。異文化の珍しい味ではなく、日本食に慣れている人にこそ、美味しく感じる味でした。文を書きながら唾液が出てきてしまうほどの破壊力です。また、話がかなり脱線しました。

今回の学会では、口頭発表希望を出していたのですが、私自身はポスター展示での採用であったため、英語の発表はありませんでした。ポルトガル語の国ですが、学会は英語進行です。私のポスター発表の内容は、



電子ポスター展示　　多田医師（左）、時岡医師（右）

頚椎損傷での椎骨動脈損傷についてでした。つまり、首の骨が折れた時に、骨の間を通る血管が傷ついて詰まってしまうことがあり、当院でのその対処法、治療方法に関して、まとめました。ポスターは日本から持参し、貼るものではなく、大画面に映し出される、電子ポスターでした。

一方、上司の時岡先生は、口頭発表でした。司会の方からも、「とても印象的な発表をありがとうございます。」と言われていました（もちろん英語で）。質問者もたくさんおり、興味深い、熱い発表には、たくさんの人が惹きつけられるのだなと感じました。

頚椎外科学会のヨーロッパ部門でありながら、日本人が比較的多く、頚椎の手術治療は世界的にも日本の貢献度が高いことも知れました。

この度の参加により、次の目標ができました。海外での学会に、またチャレンジし、英語での口頭の発表を成功させたいです。発表だけでなく、質問にも答えられる耳（ヒアリング）と頭（知識）と口（スピーキング）を鍛えたいと、強く感じました。

最後になりましたが、学会の参加を支えていただいた病院の皆さま、整形外科スタッフの皆さま、このような機会を与えていただき誠にありがとうございました。



発見のモニュメント（リスボン）

月	日	曜	高知医療センター　イベント情報
10月	18	木	**高知医療センター看護局集合研修　他施設公開研修**（参加費無料・申込要）**※申込期限：10月5日（金）** お申込方法は※をご覧ください 内容：**成人ＢＬＳ／ＡＥＤ研修**　場所：高知医療センター　2階　スキルズラボ室　時間：9：00 ～ 12：00　対象：看護師（3名） 講師：高知医療センター　ＢＬＳインストラクター
	27	土	**高知医療再生機構　小児科専門医養成支援事業**（参加費無料・申込不要） 内容：**小児の脂質異常症 ～動脈硬化学会ガイドラインより～**　場所：高知医療センター がんサポートセンター 4階 研修室　時間：15：00 ～ 16：15　対象：医療関係者 講師：昭和大学　江東豊洲病院　こどもセンター　准教授　土橋 一重 氏 お問合せ：高知医療センター　小児科　西内　TEL：088（837）3000（代）
11月	2	金	**高知県周産期医療セミナー**（参加費無料・申込不要） 内容：**患者にやさしい帝王切開とは？ minimal invasive surgeryを目指して**　場所：ちより街テラス3階ちよテラホール（高知市知寄町2丁目1-37）無料駐車場60台（3階）　時間：19：00 ～ 20：30　対象：医療関係者 講師：亀田総合病院　産婦人科部長・医療安全管理室長・総合周産期センター顧問　鈴木 真 氏 お問合せ：高知医療センター　総合周産期母子医療センター　林　TEL：088（837）3000（代）
	3	土	**高知県周産期医療講演会**（参加費無料・申込不要） 内容：**①患者が語るホンネとタテマエ ～ともに考えるよりよい関係性とは？～ ②子どもが暮らす環境を豊かにするために！ 岐阜での小児在宅医療38施策爆進物語2018**　場所：高知医療センター　2階　くろしおホール　時間：10：00 ～ 13：00　対象：医療関係者 講師：①患医ねっと　代表　鈴木 信行 氏 ②長良医療センター　新生児科　医長　寺澤 大祐 氏 お問合せ：高知医療センター　事務局　経営企画課　井上　TEL：088（837）3000（代）
	9	金	**婦人科手術セミナー**（参加費無料・申込不要） 内容：**卵巣癌治療　Up to Date**　場所：高知医療センター　1階　研修室　時間：19：00 ～ 20：30　対象：医療関係者 講師：三重大学医学部　産科婦人科　准教授　田畑 務 氏 お問合せ：高知医療センター　総合周産期母子医療センター　林　TEL：088（837）3000（代）
	14	水	**高知医療センター看護局集合研修　他施設公開研修**（参加費無料・申込要）**※申込期限：10月9日（火）** お申込方法は※をご覧ください 内容：**急性期病院における高齢者ケア**　場所：高知医療センター　1階　研修室1・2　時間：17：30 ～ 19：00　対象：看護師（10名） 講師：高知県立大学　老人看護専門看護師
			※【高知医療センター看護局集合研修　他施設公開研修お申込み】 申込用紙は当院ホームページ 看護師他施設公開研修よりダウンロードできます。必要事項をご記入の上FAXにてお申し込みください。申込代表者は看護部門の担当者様でお願いいたします　FAX：088（837）6766 お問合せ：高知医療センター　看護局　教育担当（有澤・藤本・川田）　TEL：088（837）3000（代）

※時間等、変更になる場合もございますのでご了承ください。みなさまのご参加を心よりお待ちしております。

編集後記

今年の3月、「あなたは最初の100日の間に何をすべきか」という本を手に取り、4月からの新体制に思いをはせてきた。あれもしなければ、ここも変えなければという気持ちばかりが先走って、メモノートは何冊も書き尽くしたけれど、実際には100日過ぎても何も変わったことはなかった。

一方、しばらく広報委員会から離れている間に、「にじ」は大きく様変わりしている。しかし、他の病院の広報誌を見ていると、本当にこの路線で行くのがいいのかどうか、そろそろまた考え直す時期がきているかもしれない。ファンクラブの会報誌のように、もっともっとセンターのことを地域の先生方に愛してもらえるよう、誌面を充実させていきたい。　（広報委員会　森田）

広報誌「にじ」に関するご要望・ご意見をお寄せください。renkei@khsc.or.jp

平成30年10月1日発行
にじ10月号（第156号）
毎月発行
編集者：広報委員会
発行者：島田 安博
印　刷：株式会社 高陽堂印刷

発行元：
高知県・高知市病院企業団立
高知医療センター
〒781-8555 高知県高知市池2125-1
TEL：088（837）3000（代）